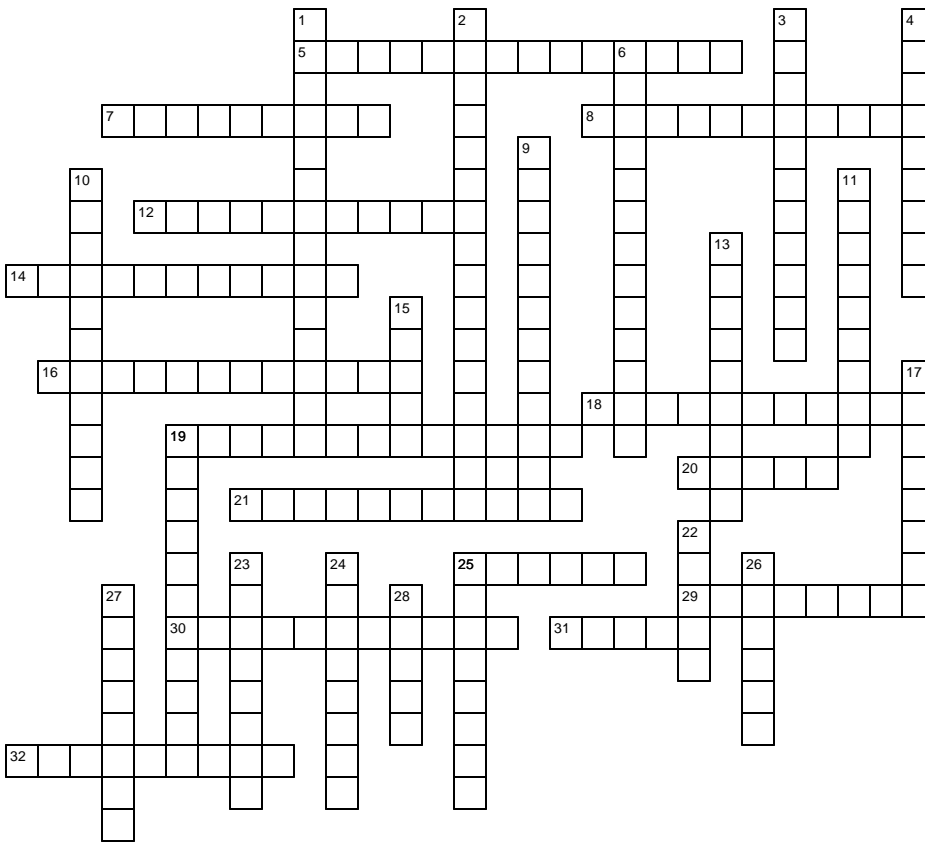


Bloed en bloedvaten



Horizontaal

- | | |
|--|---|
| 5. arterosclerose | 21. stoffen die door witte bloedcellen gemaakt worden |
| 7. bloedvaten tussen slagaders en aders | 25. operatie waarbij een of meerdere omleidingen om het hart gemaakt worden |
| 8. het afsterven van een deel van de hartspier door zuurstofgebrek | 29. bloedstolling binnen een bloedvat |
| 12. veroorzaker van dichtgeslibte bloedvaten | 30. meest gespierde deel van de totale hartspier |
| 14. kleppen tussen boezems en kamers | 31. vloeistof in lymfevaten |
| 16. zuurstofarm bloedvat dat bloed naar longen brengt | 32. bloedvat tussen dunne darmen en lever |
| 18. rode kleurstof in rode bloedcellen | |
| 19. kapotte bloedcellen | |
| 20. afbraakplaats van rode bloedcellen | |

Verticaal

1. scheiding tussen linker en rechter harthelft
2. vocht tussen de haarvaten
3. plaatsen waar lymfe gezuiverd wordt
4. moment dat zowel boezems als kamers ontspannen zijn
6. bloedvat dat zuurstof naar hartspier brengt
9. chronisch tekort aan rode bloedcellen
10. bloedeiwit dat bloedstolling regelt
11. erfelijke bloedziekte
13. reservestof in lever en spieren
15. lichaamsslagader
17. bloedziekte waarbij patient teveel witte bloedcellen heeft
19. heldere gele vloeistof
22. een hoop dode witte bloedcellen bij elkaar
23. bloedvat dat zuurstofrijk bloed naar hart toe vervoert
24. geluid dat te horen is als kleppen niet goed sluiten
25. plaats waar rode bloedcellen aangemaakt worden
26. hartdeel dat bloed ontvangt
27. behandeling met soort ballonnetje om vernauwing in kransslagaders te verhelpen
28. hartgedeelte dat bloed wegpompt